ÜBER DEN ANATOMISCHEN BEFUND BEI EINSEITIGEM FEHLEN DES PATELLAR-REFLEXES (TABES IRREGULARIS).

INAUGURAL-DISSERTATION

ZUR

ERLANGUNG DER DOKTORWÜRDE

BEI DER

HOHEN MEDIZINISCHEN FAKULTÄT

DER

RUPRECHT-KARLS-UNIVERSITÄT ZU HEIDELBERG

VORGELEGT

VON

BERNHARD SCHLÜCHTERER.

LEIPZIG,

VEIT & COMP.

1909

Gedruckt mit Genehmigung der medizinischen Fakultät der Universität Heidelberg.
Dekan: Geheimrat v. Krehl. Referent: Geheimrat v. Krehl.
1909.

Diese Arbeit erscheint im
Neurologischen Centralblatt. Bd. XXVIII. 1909.

Druck von Metzger & Wittig in Leipzig.

Der Patellarreflex ist seit seiner Entdeckung durch Erb und C. Westphal im Jahre 1875 der Gegenstand zahlreicher Untersuchungen gewesen. Während Erb von Anfang an die Anschauung vertrat, daß es sich um einen echten spinalen Reflex handle, erblickte C. Westphal in dem „Kniephänomen" nur das Resultat einer direkten Muskelreizung, zu dessen Zustandekommen allerdings ein durch den spinalen Reflexbogen vermittelter Tonus des M. quadriceps notwendig sei. An der Anschauung Erb's, die experimentell durch Sternberg (9) u. a. gestützt wurde, müssen wir auch heute festhalten, indessen dürfen wir die Sehnenphänomene nicht als reine spinale Reflexvorgänge auffassen, sie stehen vielmehr unter dem Einfluß langer Bahnen, namentlich des kortiko-spinalen Systems.

Um die Bestimmung der Lokalisation des Patellarreflexes im Rückenmarke hat sich besonders C. Westphal (11 bis 14) verdient gemacht, der u. a. an Fällen von einseitigem Fehlen des Patellarreflexes die Frage studierte. Solche Fälle wurden später auch von Fornario (2), Pick (8), Nonne (7) und Wehrung (10) veröffentlicht.

Zu den seltenen anatomisch untersuchten Fällen von einseitig vorhandenem Kniephänomen gesellt sich als weiterer ein in der Heidelberger medizinischen Klinik beobachteter Fall von Tabes incipiens.

Krankengeschichte.

Peter G., 46 Jahre alt, Taglöhner, aufgenommen am 2./XII. 1907.

Anamnestisch ist hervorzuheben, daß Patient seit 3 Wochen plötzlich zuckende Schmerzen im linken Arm verspürt, die von der Schulter, vom Rücken aus, blitzschnell durch den ganzen linken Arm bis in die beiden ulnaren Finger fahren. Dabei zuckt der Arm zusammen. Keine Schwäche im Arm. Gefühl gut. In den anderen Extremitäten nichts derart. Nur etwas abgeschlagen und matt in den Beinen. Sonst keine Klagen. Kein Herzklopfen. Gang normal. Stuhlgang in Ordnung. Eine Zeitlang soll im Mai d. J. das Wasserlassen erschwert gewesen sein; er mußte stärker drücken und länger warten, doch niemals unwillkürlicher Urinabgang. Jetzt wieder besser. Potus mäßig. Venerische Infektion wird negiert.

Status praesens: Zarter normal gebauter Mann in mäßigem Ernährungszustand. Etwas abgemagert. Blasse Gesichtsfarbe. Keine Cyanose. Großer pigmentierter rotbrauner Hautbezirk an der rechten Tibia; in der linken Wade eine runde und längliche weiße Narbe, angeblich von Geschwür im 9. Lebensjahre herrührend. Geringe Andeutung von Ödemen an beiden Unterschenkeln und Fußgelenken. Starke Venenerweiterungen und Varicenbildung an beiden Beinen. Keine luetischen Narben an Halsorganen. Einige kleine Cervikaldrüsenschwellungen, links Axillardrüsen, beiderseits Cubitaldrüsen palpabel. Inguinaldrüsen links größer als rechts, geschwollen, hart, unempfindlich.

Lungenbefund normal.

Herzgrenzen: 3. bis 6. Rippe u. l. 13 cm, u. r. 7 cm. Lautes scharfes diastolisches und etwas schwächeres systolisches Geräusch über der Aorta, fortgeleitet auch über Carotis und Brachialis. An der Spitze dreiteiliger Rhythmus. Puls regelmäßig, celer, 72. Blut 100 Riva-Rocci.

Bauchorgane o. B. Urin o. B. Gewicht 63 kg.

Nervensystem:

Psyche: Orientierung, Rechnen usw. gut. Doch macht Patient im ganzen einen gleichgültigen, wenig intelligenten Eindruck, Sprache zeigt nichts von paralytischen Störungen.

Pupillen links etwas größer als rechts, entrundet. Reaktion auf Licht erloschen, auf Akkommodation erhalten. Hirnnerven sonst intakt.

Motilität und Sensibilität an Rumpf und Extremitäten intakt. Nur am Rumpf geringe Kältehyperästhesie. Keine Ulnarisanalgesie, keine Hodenanalgesie, keine Schmerzverlangsamung. Keine Ataxie. Keine Atrophien.

Reflexe: Obere Extremität lebhaft, r. = l.

Patellarreflex rechts vorhanden, links nicht auszulösen.

Gang etwas steif, uncharakteristisch. Romberg: ganz geringes Schwanken.

Krankheitsverlauf:

5./XII. Deutliche Hyperästhesie an den Beinen.

7./XII. Lumbalpunktion: im Punktat deutliche Vermehrung der Lymphozyten.

9./XII. Reflexe rechts viel lebhafter, auch links schwach vorhanden, auch am

10./XII. bei der klinischen Vorstellung (Geh. Rat Krehl) Patellarreflex links ganz schwach auszulösen, rechts normal. Achillessehnenreflexe beide schwach auszulösen.

Es wurde dann Schmierkur und Jodkali verordnet.

2./I. 1908. Herzaktion deutlich unregelmäßig. Systolisches Aortengeräusch stärker als am Anfang, fast so deutlich wie diastolisches.

Pulsus inaequalis, irregularis, rechts vielleicht etwas mehr als links. Hämoglobin 50%.

In der Nacht vom 7./I. auf 8./I. ganz plötzlich Exitus letalis.

Sektionsbefund:

Ausgesprochene arteriosklerotische Veränderungen der Aorta von den Semilunarklappen bis zur 11. Rippe. (Syphilitische Form?) Verwachsungen und Wandverdickungen an den Semilunarklappen mit starken Retraktionen. Starke Dilatation und Hypertrophie des Herzens. Latente Tuberkulose der Lungen. Stauungsmilz. Stauungsniere. Perihepatitische, perisplenitische Verwachsungen und Verdickungen. Chylusretentionen im Darm.

Nachdem Rückenmark und Oblongata in Müller'scher Flüssigkeit gehärtet waren, wurden aus verschiedenen Höhen Stücke entnommen und verarbeitet. Die Gegend vom untersten Dorsalmark bis ins mittlere Sakralmark wurde in eine Folge von ununterbrochenen, etwa 900, Serienschnitten zerlegt. Zur Anwendung gelangten Hämatoxylin-Eosin-, van Gieson'sche und vor allem Weigert'sche Markscheidenfärbung.

Die Pia zeigte eine fleckweise leichte chronische Entzündung, hie und da kleinzellige Infiltration, ohne daß die hintere Hälfte der Peripherie des Rückenmarkes an diesen Prozessen besonders stark beteiligt gewesen wäre.

Die Markscheidenfärbung ergab in der Oblongata, im Halsmark und den oberen Partien des Brustmarkes nichts besonderes.

Am meisten interessieren natürlich die Befunde in den tieferen Rückenmarksabschnitten. Im untersten Brustmark und am Übergang zum Lendenmark findet sich eine geringe Aufhellung in der Gegend der WESTPHAL'schen Wurzeleintrittzone. Die Aufhellung ist links stärker ausgeprägt als rechts.

Die Intensität der Degeneration und die Differenz zwischen der linken und rechten Seite nimmt nach abwärts zu und erreicht ihren Höhepunkt im zweiten Lumbalsegment (s. Fig. *W.E.Z.*).

Hier sind die genannten Veränderungen in der Wurzeleintrittzone am stärksten ausgebildet, weniger stark, aber noch deutlich sichtbar im ersten und dritten Lumbalsegment; von da nach oben und unten wird die Degeneration undeutlich.

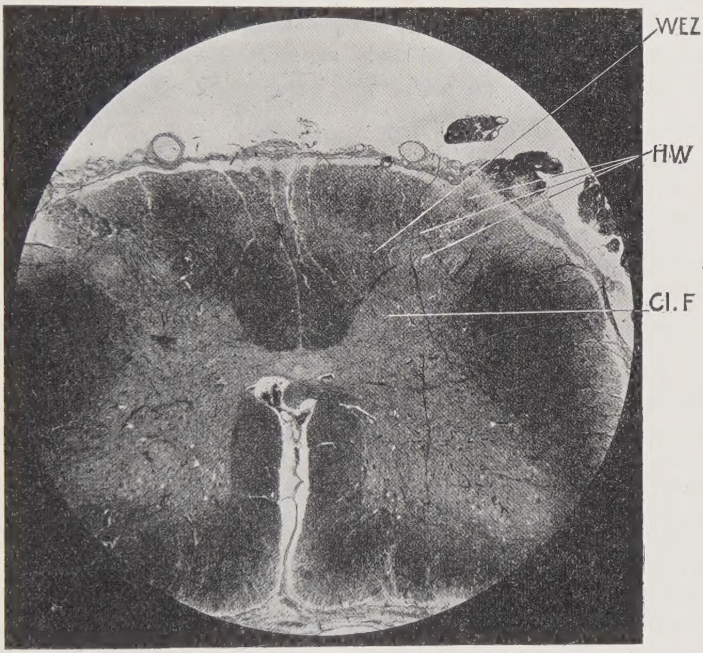

Schnitt durch das zweite Lumbalsegment.
W.E.Z. Wurzeleintrittzone, *H.W.* Hinterwurzeln, *Cl.F.* Fasern der CLARKE'schen Säule.

Die ins Rückenmark eintretenden hinteren Wurzelfasern weisen auf der linken Seite einen beträchtlichen Faserschwund auf, und zwar bezieht sich dieser auf den extra- und intraspinalen Verlauf der Fasern. Namentlich sind die Fasern, die durch die WESTPHAL'sche Zone hindurch verlaufen und dann in das Grau des Hinterhorns einbiegen, rarefiziert; dasselbe Verhalten zeigt das Fasernetz der CLARKE'schen Säulen auf der linken Seite. Auch diese Veränderungen sind im mittleren Lendenmark am deutlichsten sichtbar (s. Fig. *H.W.* u. *Cl.F.*).

Sonst findet sich nichts am Rückenmark, was mit Sicherheit als pathologisch aufgefaßt werden könnte. Besonders ist zu betonen, daß die Pyramidenseitenstränge in der ganzen Länge des Rückenmarkes intakt gefunden wurden.

Was die Beurteilung des ganzen Krankheitsbildes betrifft, so ließ sich aus der reflektorischen Pupillenstarre, dem Fehlen des linken Patellarreflexes und der Lymphozytose im Liquor cer. spin. die Diagnose Tabes incipiens mit Sicherheit stellen. Das Verhalten der Sehnenreflexe im Verlaufe der Krankheit verdient noch Erwähnung: nach der Lumbalpunktion war nämlich der Patellarreflex rechts viel lebhafter und auch links schwach auszulösen. Diese Beobachtung stimmt mit den in den letzten Jahren öfters gemachten (Pick u. a.) überein. Auch unser Fall spricht für die Pick'sche Auffassung, daß es noch nicht zur Degeneration aller zum Reflex nötigen Fasern gekommen war.

Die sonstigen tabischen Symptome sind in unserem Fall wenig ausgeprägt: von den Schmerzen im linken Arm ist es wahrscheinlich, daß es sich um stenokardische handelt. Ferner bestand noch geringe Kältehyperästhesie am Rumpf, später Schmerzhyperästhesie an den Beinen.

Der Fall reiht sich demnach als weiterer folgenden in der Literatur niedergelegten an, von denen allerdings nur wenige reine Fälle von Tabes sind. Sie seien hier in Kürze angeschlossen.

C. Westphal (11): Fall I. Progressive Paralyse mit Sehnervenatrophie. Patellarreflexe rechts fehlend, links bis wenige Tage vor dem Tode schwach vorhanden. Sektionsbefund: Pyramidenseitenstränge leicht degeneriert. Deutliche Aufhellung in den äußeren Hälften beider Hinterstränge, am stärksten im Lendenmark, nach oben abnehmend.

Fall II (12) endet mit Paralyse und Sehnervenatrophie. Patellarreflex fehlt 5 Jahre lang. (Einziges spinales Symptom.) Sektionsbefund: Degeneration im äußeren Teil der Hinterstränge nach hinten und außen gegen Eintrittsstelle der hinteren Wurzeln am Übergang von Brust- zu Lendenmark.

Fall III (14) (von ausschlaggebender Bedeutung): Progressive Paralyse. Sehnervenatrophie, Pupillenstarre. Keine Sensibilitätsstörungen. Patellarreflex rechts vorhanden, links fehlend. Sektionsbefund: Chronische Arachnitis. Pachymeningitis posterior. Graue Degeneration der Hinterstränge, am Übergang vom Brust- zum Lendenmark links deutlich in die W.E.Z. hineinragend, rechts kaum.

Fornario (2): Tabes + Paralyse, neben anderen taboparalytischen Symptomen Patellarreflex links gesteigert, rechts fehlend. Sektionsbefund: W.E.Z. links intakt, rechts sklerosiert. Hinterwurzelfasern intra- und extraspinal beiderseits atrophisch.

Pick (8): Taboparalyse. Keine Pupillenstarre. Ataxie und Schmerzhyperästhesie in den Beinen. Patellarreflex links fehlend, rechts nur mit Jendrássik. Sektionsbefund: Pachymeningitis haemorrhag. int. Leptomeningitis chron. In oberen Rückenmarkspartien Degeneration der Burdach'schen Stränge $l > r$. Degeneration der W.E.Z. am intensivsten im untersten Dorsalmark, am Übergang zum Lendenmark mehr diffus, Degeneration rückt hier mehr nach der Mitte der Hinterstränge. Die Differenz zwischen rechts und links ist am stärksten im oberen Lendenmark. Rarefikation des Fasernetzes der Clarke'schen Säule $l > r$ und der hinteren Wurzelfasern in ihrem intraspinalen Verlauf im untersten Brustmark.

Nonne (7), Fall I: Floride Lues. Einziges spinales Symptom: Patellarreflex links bis kurz vor dem Tode erhalten, rechts von Anfang an schwach, später ganz fehlend. Sektionsbefund: Degeneration in den Hintersträngen, am stärksten in der Lendenanschwellung, beiderseits, jedoch rechts stärker als links, die W.E.Z. von der lateralen Seite her ergreifend. Degeneration nach oben und unten von der Lendenanschwellung abnehmend. Gleichzeitig bestanden Degenerationsherde in Kleinhirn- und Pyramidenseitensträngen.

Fall II: Anamnestisch Lues. Überhaupt einziges klinisches Symptom: Patellarreflex rechts vorhanden, links auch mit Jendrássik nicht sicher zu erhalten.

Sektionsbefund: Geringer Faserschwund im N. cruralis. Myelitis in der ganzen Länge des Rückenmarkes, im Hals- und Brustmark Hinterstränge und Pyramidenseitenstränge betreffend, im mittleren Lendenmark W.E.Z. links degeneriert, rechts intakt. Außerdem Hinterwurzelfasern hier links atrophisch, rechts normal.

Wehrung (10), Fall I: Taboparalyse. Parästhesieen. Geringe Ataxie. Patellarreflex links gesteigert, rechts fehlend. Sektionsbefund: Leichte Degeneration in den seitlichen Teilen der Hinterstränge am Übergang von Brust- zu Lendenmark und im oberen Lendenmark, rechts deutlich in die W.E.Z. hineinragend, links diese freilassend. Außerdem Degeneration in den Pyramidenseitensträngen im Lendenmark $l > r$.

Fall II: Paralyse, Pupillenstarre. Romberg angedeutet. Patellarreflex fehlt anfangs beiderseits, kehrt nach paralytischen Anfällen rechts wieder, links nicht. Sektionsbefund: Leichte Degeneration der Hinterstränge in deren äußerer Hälfte im Lendenmark, Degeneration der Fasern zur Clarke'schen Säule, $l > r$. Blutungen am linken Hinterhornwinkel im Lendenmark.

Fall III: Paralyse. Patellarreflex fehlt beiderseits, tritt nach paralytischen Anfällen rechts wieder auf, links nicht. Sektionsbefund: Gegend des Hinterhornwinkels unter der W.E.Z. am stärksten im untersten Brustmark, weniger am Übergang zum Lendenmark, am wenigsten im oberen Lendenmark degeneriert. In letzterem waren die Hinterwurzelfasern zur Clarke'schen Säule links rarefiziert, rechts intakt.

Weitere kasuistische Beiträge, die sich mit der Lokalisation des Patellarreflexes beschäftigen, aber nicht unmittelbar in den Rahmen der vorliegenden Arbeit gehören, wurden von C. Westphal (13), Minor (6), Martius (5), Ferguson (1) und Henneberg (3) veröffentlicht und sind im Literaturverzeichnis angeführt.

Der von mir mitgeteilte Fall ist ein weiterer Beweis für die Bedeutung der Wurzeleintrittzone bezüglich der Lokalisation des Patellarreflexes; die Stelle der stärksten Degeneration habe ich etwas tiefer gefunden als bisher, nämlich im zweiten Lumbalsegment. Der Fall gehört einem äußerst frühen Stadium der Tabes dorsalis an, in dem der Exitus eine Seltenheit ist. Darum waren auch die im Rückenmark gefundenen Veränderungen sehr geringgradige. Aus ihrer totalen Übereinstimmung mit dem klinischen Befund (sc. Fehlen des linken Patellarreflexes) scheint mir bei dem rudimentären Vorhandensein der übrigen spinalen Symptome die besondere Beweiskraft des Falles hervorzugehen.

Zum Schlusse gestatte ich mir, Herrn Professor Dr. Hoffmann für die freundliche Unterstützung bei dieser Arbeit meinen verbindlichsten Dauk auszusprechen.

Literatur.

1. John Ferguson, Ref. Neur. Centralbl. 1893. S. 612. — 2. Fornario, Ref. Neur. Centr. 1888. S. 580. — 3. Henneberg, Neur. Centralbl. 1898. S. 1106. — 4. G. L. Mamlock, Zeitschr. f. klin. Med. XLIII. S. 239. — 5. Martius, Deutsche med. Wochenschr. 1888. S. 163. — 6. Minor, Neur. Centr. 1887. S. 221. — 7. Nonne, Festschr. z. Eröffn. d. Hamburg. Krankenhauses 1889. — 8. Pick, Archiv f. Psych. u. Nervenkrankh. XX. S. 896. — 9. Sternberg, Die Sehnenreflexe. Leipzig u. Wien 1893. — 10. Wehrung, Neur. Centr. 1906. S. 391. — 11. C. Westphal, Berliner klin. Wochenschr. 1881. S. 1. — 12. Derselbe, Archiv f. Psych. u. Nervenkrankh. XV. S. 731. — 13. Derselbe, Ebenda. XVII. S. 547. — 14. Derselbe, Ebenda. XVIII. S. 628.

Lebenslauf.

Ich, Bernhard Schlüchterer, wurde am 16. Juni 1884 in Heilbronn a/N. als Sohn des Kaufmanns Joseph Schlüchterer und dessen Frau Rosa, geb. Feldenheimer geboren. Ich absolvierte in den Jahren 1892 bis 1902 das humanistische Gymnasium in Heilbronn, studierte nach bestandener Reifeprüfung Medizin von Herbst 1902 bis Herbst 1907 an den Universitäten München, Heidelberg und Berlin, zuletzt wieder in Heidelberg, wo ich im Januar 1908 mein medizinisches Staatsexamen bestand. Ich war dann vom 1. Februar 1908 bis zum 1. August 1908 im Institut für experimentelle Krebsforschung in Heidelberg, vom 1. August 1908 bis zum 1. Februar 1909 an der medizinischen Abteilung des städtischen Krankenhauses in Karlsruhe als Medizinalpraktikant, seit meiner am 1. Februar 1909 erfolgten Approbation an derselben Abteilung als Assistenzarzt tätig.

Digitized by the Internet Archive
in 2026

https://archive.org/details/IA40153303_0072